



## ¿Qué es un Estudio Angiográfico?

La red de arterias, capilares y venas por las cuales circula la sangre en el cuerpo pueden presentar anomalías en su conformación o bien participar en la irrigación de diferentes lesiones (figura 1). Existen diferentes maneras de efectuar estudios para visualizar este sistema vascular y poder realizar un correcto diagnóstico en el caso de presentarse una anomalía. En el caso del cerebro y la médula espinal estos estudios diagnósticos son de dos tipos: los denominados “no invasivos” y los “invasivos”.

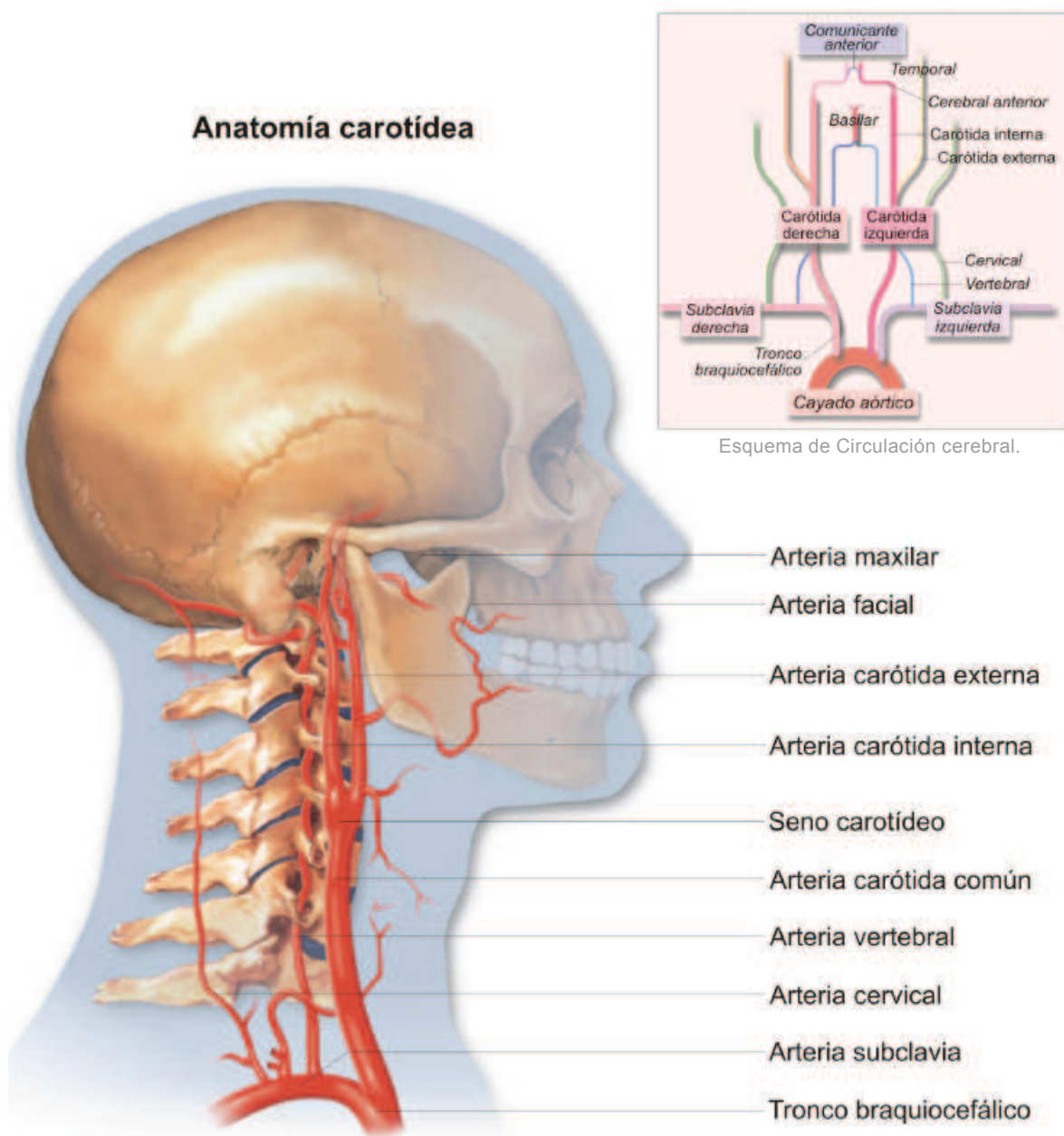


Figura 1. Arterias del Cuello.

Los primeros son aquellos que emplean al Ultrasonido y la Resonancia Magnética Nuclear como métodos para generar imágenes, las cuales reciben el nombre de Ecodoppler (figura 2) y Angio Resonancia (figura 3) respectivamente. Estos exámenes permiten apreciar la anatomía vascular del sistema nervioso con algunas limitaciones pero, por ser “no invasivos” son completamente inocuos, se utilizan en el curso de exámenes periódicos con el médico clínico o neurólogo, quien los puede solicitar ante la sospecha de alguna afección vascular.

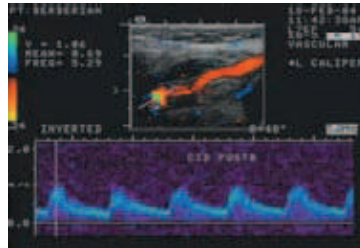


Figura 2. Eco-Doppler de arteria carótida en el cuello.

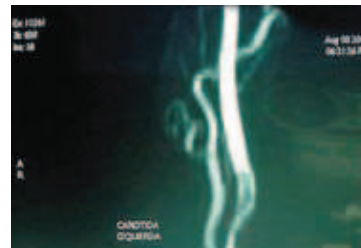

Figura 3. Angioresonancia magnética de arteria carótida izquierda.

Los estudios angiográficos “invasivos” son los que requieren de la inyección por vía venosa o por vía arterial de sustancias opacas a los Rayos X, que permitirán la visualización del árbol arterial mediante sofisticados equipos radiológicos computados de la enfermedad o en aquellas oportunidades en que se requiere de una mejor definición de las estructuras vasculares cerebrales o medulares. Tomografía Axial Computada (TAC) o Angiografía Digital.

Estos estudios se denominan “Angio Tomografía Computada” (figura 4) y “Angiografía Digital de Cerebro por Cateterismo” (figura 5). Este último tipo de estudio queda reservado para aquellos casos en que los demás métodos presentan dudas para llegar al diagnóstico de la enfermedad o en aquellas oportunidades en que se requiere de una mejor definición de las estructuras vasculares cerebrales o medulares.

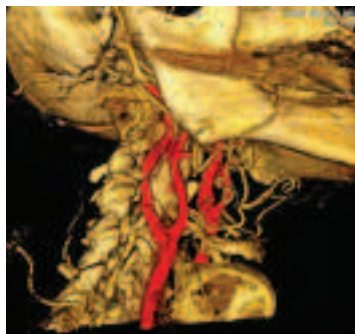


Figura 4. Angio tomografía computada de vasos cerebrales.

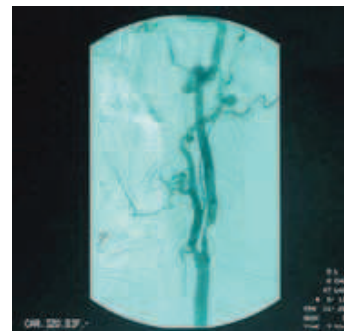


Figura 5. Angiografía digital de arteriacarótida izquierda por cateterismo.

En la actualidad el procesamiento de imágenes de angiografía digital se ha visto enriquecido con sistemas angiográficos rotacionales con reconstrucción tridimensional (figura 6 y 7).

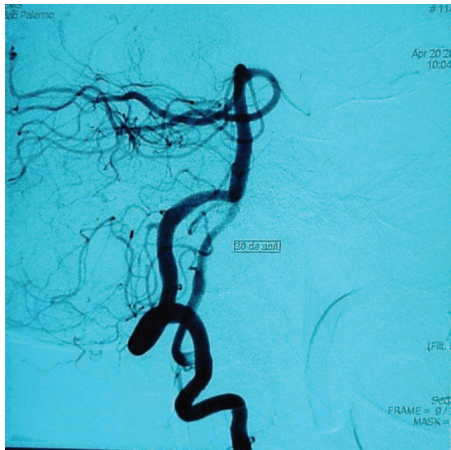


Figura 6. Angiografía digital 2 dimensiones.

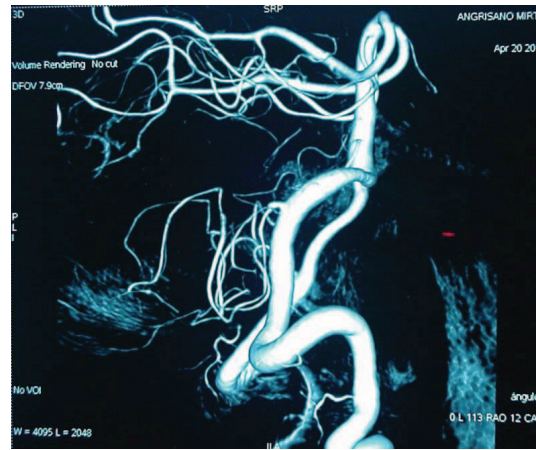


Figura 7. Angiografía digital 3 dimensiones.



## ¿En qué consiste un estudio vascular por cateterismo cerebral?

Una Angiografía Digital de Cerebro por Cateterismo es un estudio altamente especializado de las enfermedades cerebrovasculares, que es realizado habitualmente por un médico neuroradiólogo, para ayudar a determinar la causa de un ictus y los tratamientos alternativos. Este estudio se realiza en una sala de angiografía, utilizando Rayos X para monitorear la posición y movimientos del catéter (figura 8). Si bien se trata de un estudio diagnóstico el mismo se lleva a cabo en condiciones de esterilidad quirúrgica por lo cual el personal de sala utiliza ropa y guantes estériles. (figura 9).

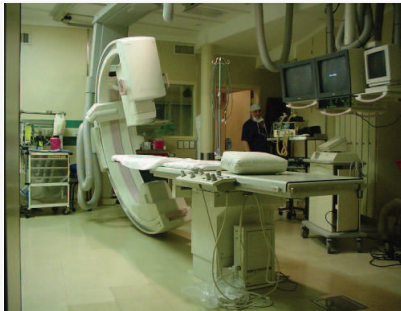


Figura 8. Sala de emodinamia Neurologica

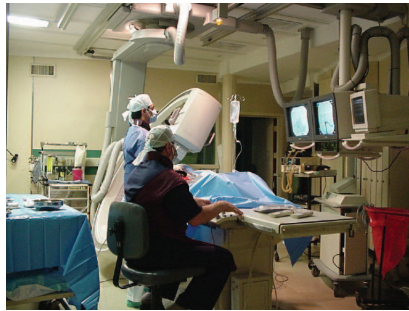

Figura 9. Intervención de cateterismo cerebral.

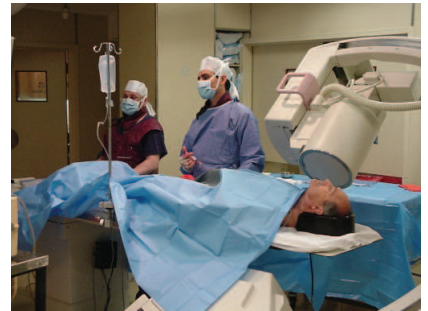

Figura 10. Intervención de cateterismo cerebral.

Para efectuarlo, un tubo muy delgado y flexible denominado catéter se introduce por punción de una arteria (en general localizada en la zona inguinal) y luego se lo direcciona a través de los vasos sanguíneos del cuerpo hasta las arterias que irrigan el cerebro (figura 11). Un líquido denominado agente contraste, que puede verse con Rayos X, se inyecta a través del catéter y se obtienen imágenes radiológicas. (figura 12). Esto brinda imágenes detalladas de la ubicación, tamaño y forma de las arterias, capilares y venas donde se identificará la afección correspondiente, como ser una obstrucción, un aneurisma o una malformación arteriovenosa o fistulosa. Durante el procedimiento, el paciente se encuentra despierto para que el equipo médico y paramédico pueda darle instrucciones que debe seguir convenientemente. En caso de pacientes no colaboradores por su estado neurológico o niños, se puede requerir de asistencia anestésica durante el procedimiento. Un exámen angiográfico cerebral de rutina tiene una duración cercana a los 30 minutos.

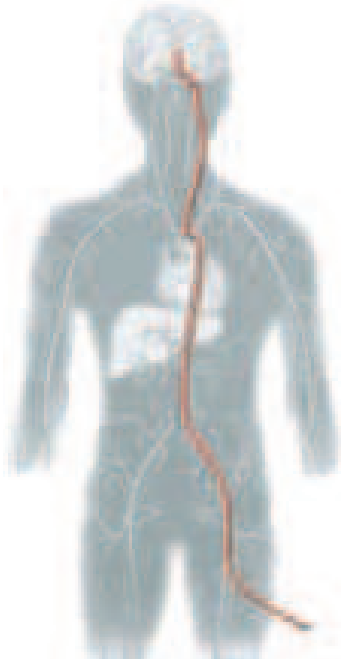


Figura 11. Esquema de cateterismo arterial para estudio de vasos cerebrales.

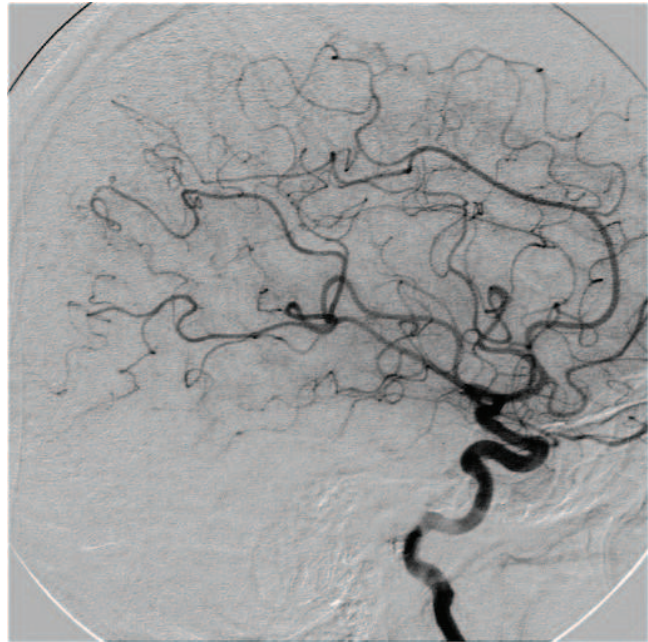


Figura 12. Angiografía digital de arteria carótida interna intra-cerebral por cateterismo femoral.



## ¿Cuales son los riesgos del Cateterismo?

La angiografía por cateterismo se considera un estudio seguro pero por tratarse de un procedimiento invasivo pueden generarse complicaciones, las cuales son relativamente infrecuentes. Generalmente estas complicaciones están relacionadas con la gravedad de la enfermedad vascular que presenta el paciente al momento del estudio. Sin embargo, también existen otras derivadas de fenómenos de intolerancia del organismo a los medicamentos y agentes de contraste utilizados para efectuar la angiografía. Es conveniente, por lo tanto, que de presentar el paciente antecedente de alergias a medicamentos o contrastes con yodo lo manifieste previo a la realización del procedimiento. Los servicios de hemodinamia neurológica se encuentran adecuadamente provistos de los elementos necesarios para tales contingencias y equipos médicos y paramédicos se hallan entrenados para su inmediata y efectiva resolución.



## ¿Cuáles son los preparativos para un Cateterismo Cerebral?

Los estudios son programados con antelación y el paciente debe cumplir una serie de requisitos previos al procedimiento mismo. Habitualmente se le solicita guardar ayuno de 6 a 8 horas antes del horario previsto, ingiriendo su medicación habitual salvo aquella que le haya sido suspendida por orden de su médico. Tal es el caso de los pacientes diabéticos medicados por vía oral, que deberán suspender la dosis de hipoglucemiantes mientras mantengan el ayuno o en caso de administrarse insulina deberán consultar previamente la manera a proceder.

Aquellos pacientes que se encuentran bajo medicación anticoagulante por vía oral deberán suspender la misma con varios días de anticipación y consultar a su médico hematólogo acerca de la medicación sustitutiva transitoria a recibir.

En determinadas situaciones el médico de cabecera podrá solicitar que el paciente se haya realizado previamente un análisis de sangre que incluya además de un hemograma, determinaciones de glucosa, urea, creatinina, colesterol, triglicéridos, coagulación y un electrocardiograma. Al concurrir el día del estudio el paciente debe llevar todos los exámenes realizados previamente, junto con la orden de su médico solicitando el estudio y el motivo que lo genera.



## ¿Cuales son los cuidados posteriores de un Cateterismo Cerebral?

Luego de efectuado el estudio el paciente debe permanecer en observación de cuatro a seis horas a fin de observar reposo, dado que se le ha efectuado una punción arterial para introducir el catéter durante el estudio y también para efectuar controles vitales.

Una vez descargado el paciente debe realizar reposo domiciliario por el resto del día y reiniciar su actividad habitual al día siguiente evitando realizar esfuerzos físicos y deportes durante las siguientes 48 a 72 horas. En aquellos casos en el que el paciente tiene indicación de tratamiento anticoagulante el mismo deberá ser reiniciado unas horas después siguiendo las indicaciones del personal que le ha efectuado el estudio.

Habitualmente el médico que ha realizado el estudio se comunicará con el profesional de cabecera del paciente quien ha solicitado el estudio para darle un informe preliminar del examen realizado y al paciente se le entregará luego una copia del estudio con el correspondiente informe definitivo.



Figura 13